# КЛИНИЧЕСКОЕ НАБЛЮДЕНИЕ ПРИМЕНЕНИЯ ЗООГИГИЕНИЧЕСКОГО ГЕЛЯ С БАКТЕРИОФАГАМИ «ВИРОМДЕНТ» В КОМПЛЕКСНОЙ ТЕРАПИИ ГИНГИВОСТОМАТИТА У СОБАКИ

Гингивостоматит и хронический язвенный стоматит собак (canine chronic ulcerative stomatitis, CCUS) относятся к группе хронических воспалительных заболеваний слизистой оболочки ротовой полости и характеризуются болевым синдромом, язвенно-некротическими поражениями слизистой, халитозом, снижением аппетита или отказом от корма и выраженным снижением качества жизни животного. Клинически заболевание проявляется множественными язвами и эрозиями на переходной складке, слизистой щек, латеральных краях языка и в области по линии смыкания зубов, нередко сочетаясь с пародонтитом.

Современные представления о патогенезе CCUS и хронического гингивостоматита подчеркивают роль иммунно-опосредованного воспаления и дисрегуляции мукозального иммунного ответа на микробиоту полости рта. При этом микробиом язвенных участков слизистой у собак с CCUS отличается от микробиома здоровых животных и пациентов с локализованным пародонтитом: в язвенных очагах описаны порфиромонады, другие пигментированные анаэробы, фузобактерии и ряд условно-патогенных видов. Следовательно, бактериальная нагрузка и биопленочные сообщества могут рассматриваться как факторы, поддерживающие хроническое воспаление, несмотря на первичную иммунно-опосредованную природу заболевания.

Стандартные подходы к ведению подобных пациентов включают профессиональную санацию полости рта, экстракцию зубов при тяжелом пародонтите, местные антисептические обработки, обезболивание и, в отдельных случаях, системную антибактериальную и/или иммуномодулирующую терапию. Вместе с тем длительное или повторное применение системных антибактериальных препаратов сопряжено с риском селекции устойчивых штаммов, нарушением микробиома и побочными эффектами, что делает актуальным поиск местных средств, позволяющих снижать бактериальную контаминацию без избыточного системного антимикробного давления.

В литературе обсуждается потенциал бактериофагов и фагопроизводных антибактериальных агентов для контроля оральных биопленок и пародонтопатогенов. Однако клинический опыт применения фаговых средств при заболеваниях ротовой полости у мелких домашних животных остается ограниченным. В связи с этим описание случая применения геля «Виромдент» у собаки с гингивостоматитом, бактериальной обсемененностью ротовой полости и пародонтитом представляет научный и практический интерес.

«Виромдент» представляет собой зоогигиенический гель для местного применения, содержащий комплекс бактериофагов, активных в отношении ряда бактериальных видов, включая *Staphylococcus aureus, Escherichia coli, Pseudomonas aeruginosa, Enterococcus faecalis, Proteus mirabilis, Klebsiella pneumoniae* и др. С учетом состава фагового комплекса препарат рассматривается как потенциальный компонент местного ухода за ротовой полостью при состояниях, сопровождающихся бактериальной контаминацией и воспалением. В данном клиническом случае чувствительность выделенных микроорганизмов к бактериофагам не оценивалась, поэтому работа не позволяет делать выводы о прямом фагоспецифическом лизисе выявленных анаэробных бактерий.

*Цель работы* — описать клиническую динамику и переносимость применения геля «Виромдент» в составе комплексной терапии гингивостоматита у собаки.

**Материалы и методы**

Исследование выполнено в формате описания клинического наблюдения в условиях ветеринарной клиники. При поступлении была проведена клиническая диагностика согласно общим требованиям, включавшим сбор анамнеза, визуальный осмотр, термометрию, пальпацию, перкуссию, аускультацию и лабораторное исследование.

Пациент — сука, метис мелких пород, возраст 7 лет, масса тела 8,5 кг. При первичном обследовании владельцы предъявляли жалобы на хронический халитоз, снижение аппетита, отказ от сухого корма, слюнотечение, вокализацию при жевании, вялость и снижение активности. Общее состояние оценено как средней тяжести. При пальпации челюстей отмечалась умеренная болезненность; подчелюстные лимфоузлы были слегка увеличены, без признаков флюктуации. Температура тела, частота сердечных

сокращений и частота дыхательных движений находились в пределах референсных значений.

При стоматологическом осмотре без седации зафиксированы выраженные зубные отложения в виде налета и зубного камня на премолярах и молярах верхней и нижней челюсти. Десневой край характеризовался диффузной гиперемией и отеком. Язвенные дефекты были представлены поражениями слизистой оболочки щек по линии смыкания зубов, а также очаговыми язвами с фибринозным налетом в области щек и переходной складки. Отмечена выраженная болевая реакция при контакте стоматологического зонда с пораженными участками. Клиническая картина соответствовала предварительному диагнозу: хронический гингивостоматит с бактериальной обсемененностью ротовой полости на фоне пародонтита.

Для микробиологического исследования при помощи зонд-тампонов (COPAN, со средой Эймса и добавлением угля) взяты мазки с поверхности язвенных дефектов слизистой щек и десневого края. Идентификацию микроорганизмов проводили по морфологическим и биохимическим признакам с использованием стандартных тест-систем в лицензированной лаборатории.

После получения результатов осмотра и их анализа врачом была назначена комплексная терапия: профессиональная санация полости рта под седацией (ультразвуковой скейлинг и полировка коронок, субгингивальный кюретаж, удаление зубов с выраженной подвижностью и тяжелой степенью пародонтита, ирригация десневых карманов 0,05% раствором хлоргексидина); обезболивающая и противовоспалительная терапия мелоксикамом 0,1 мг/кг внутрь 1 раз в сутки 3 дня, далее 0,05 мг/кг 2 дня при необходимости; местная антисептическая обработка 0,05% раствором хлоргексидина 1 раз в день в течение первых 5 суток; обработка ротовой полости зоогигиеническим гелем «Виромдент» 2 раза в сутки после кормления и/или антисептической обработки. Гель наносили равномерным тонким слоем на десневой край и пораженные участки слизистой щек: 1–2 нажатия дозатора при локальных очагах и до 3–4 нажатий при более обширном процессе. Длительность курса применения геля составила 14 дней.

Системная антибиотикотерапия в данном случае не проводилась, поскольку отсутствовали признаки системной инфекции, а выраженность процесса позволяла рассчитывать на эффект профессиональной санации, местной антисептической обработки, противовоспалительной терапии и применения зоогигиенического геля с бактериофагами. Поскольку гель применялся в составе комплексной терапии, дизайн клинического наблюдения не позволяет изолированно оценить вклад каждого компонента лечения. Основное значение работы заключается в описании клинической динамики и переносимости геля при включении его в стандартную стоматологическую схему.

Для стандартизации описания клинической динамики использовали внутреннюю балльную шкалу, разработанную авторами для данного наблюдения. Шкала не является валидированным диагностическим инструментом и применялась только для описательной оценки изменений в динамике. Оценку клинических показателей проводили на 0-й, 3-й, 7-й и 14-й дни; контрольное исследование проводили на 28-й день с даты начала лечения. Оценивали шесть признаков, каждый из которых ранжировали от 0 до 5 баллов, где 0 баллов соответствовало физиологической норме, а 5 баллов — максимальной выраженности клинического признака (таблица 1).

Интерпретацию динамики заболевания осуществляли по сумме баллов: 0–2 балла — клиническая норма; 3–8 баллов — легкая степень воспаления; 9–15 баллов — умеренная степень воспаления; 16–22 балла — выраженная степень воспаления; 23–30 баллов — тяжелая степень воспаления.

*Таблица 1.* **Критерии описательной оценки клинических признаков**

| № | Признак | 0 баллов (норма) | 1 балл (очень легкие) | 2 балла (легкие) | 3 балла (умеренные) | 4 балла (выраженные) | 5 баллов (тяжелые) |
|---|---|---|---|---|---|---|---|
| 1 | Гиперемия десны | Отсутствует, десна бледно-розовая | Десна розовая, единичные участки усиленного цвета | Десна светло-красная, диффузно | Десна красная, яркая | Десна тёмно-красная | Десна багрово-цианотичная, с геморрагическим оттенком |
| 2 | Отёк десны | Отсутствует | Лёгкая пастозность, сглаженность межзубных сосочков | Отёк межзубного сосочка (1–2 сосочка) | Отёк межзубных сосочков (≥3) | Отёк межзубных сосочков и десневого края | Отёк всей десны с распространением на слизистую щёк |
| 3 | Площадь язвенных дефектов слизистой | Отсутствуют | Точечные эрозии (<1 мм) | 1–5 мм в диаметре | 6–10 мм в диаметре | 11–20 мм в диаметре | >20 мм, фибринозный или некротический налёт |
| 4 | Кровоточивость при лёгком зондировании | Отсутствует | После 60 сек | Через 31–60 сек | Через 11–30 сек | Через 1–10 сек | Сразу (<1 сек) или спонтанно |
| 5 | Интенсивность халитоза | Отсутствует | Едва уловимый запах | Слабый запах на 10–20 см | Средневыраженный запах на 20–30 см | Выраженный запах >30 см | Резкий гнилостный запах |
| 6 | Болевая реакция | Отсутствует | Лёгкий дискомфорт | Лёгкая боль, предпочтение мягкого корма | Умеренная боль, отказ от сухого корма | Выраженная боль, сопротивление осмотру | Сильная боль, отказ от корма, агрессия/крик |

*Таблица 2.* **Критерии оценки безопасности и переносимости**

| № | Признак | 0 баллов (норма) | 1 балл (легкие изменения) | 2 балла (умеренные) | 3 балла (выраженные) |
|---|---|---|---|---|---|
| 1 | Местная реакция на нанесение геля | Отсутствует | Незначительное беспокойство, легкое облизывание губ | Умеренное беспокойство, попытка вытереть морду, кратковременная саливация | Выраженное беспокойство, отказ открывать пасть, скуление, длительная гиперсаливация |
| 2 | Отёк мягких тканей в месте нанесения | Отсутствует | Локальный отек межзубного сосочка | Отек, распространяющийся на десневой край | Отек всей десны с переходом на слизистую щёк или мягкого неба |
| 3 | Системные побочные явления | Отсутствуют | Кратковременное снижение аппетита или активности | Рвота (1–2 эпизода) или диарея, проходящие самостоятельно | Многократная рвота/диарея, кожные высыпания, гипертермия, выраженная вялость |
| 4 | Нарастание подчелюстной лимфаденопатии после начала применения геля | Отсутствует | Незначительное увеличение без болезненности | Умеренное увеличение, слабая болезненность | Значительное увеличение, болезненность, возможная спаянность |

Оценку безопасности и переносимости осуществляли по четырем показателям: местная реакция на нанесение геля через 5–10 минут после аппликации, отек мягких тканей в месте нанесения, системные побочные явления, а также нарастание подчелюстной лимфаденопатии после начала применения геля (таблица 2). Каждый показатель оценивали от 0 до 3 баллов; целевой показатель безопасности — сумма баллов $\leq$ 1 по всем критериям на всех сроках.

**Результаты**

По результатам бактериологического исследования выявлены грамотрицательные анаэробные палочки, по морфологическим и биохимическим признакам соответствующие представителям родов *Porphyromonas spp., Prevotella spp.* и *Fusobacterium spp.,* а также грамположительные кокки, предварительно идентифицированные как *Streptococcus spp.* Данные повторного микробиологического исследования после завершения терапии отсутствуют, поэтому оценка микробиологической элиминации микроорганизмов невозможна.

Динамика клинических признаков на фоне комплексной терапии отражена в таблице 3. Начиная с 3-го дня наблюдения отмечено снижение выраженности всех оцениваемых клинических признаков.

*Таблица 3.* **Динамика клинических признаков на фоне комплексной терапии**

| № | Признак | 0 день | 3 день | 7 день | 14 день |
|---|---|---|---|---|---|
| 1 | Гиперемия десны | 4 | 3 | 2 | 1 |
| 2 | Отек десны | 4 | 3 | 2 | 0 |
| 3 | Площадь язвенных дефектов слизистой | 4 | 3 | 2 | 1 |
| 4 | Кровоточивость при лёгком зондировании | 3 | 2 | 1 | 0 |
| 5 | Интенсивность халитоза | 3 | 2 | 1 | 0 |
| 6 | Болевая реакция при приёме корма и осмотре полости рта | 4 | 3 | 1 | 0 |
| | **Суммарный балл** | **22** | **16** | **9** | **2** |

Наиболее выраженное снижение суммарного балла клинических признаков наблюдалось к 7-му дню. К 14-му дню полностью регрессировали отёк, кровоточивость, халитоз и болевая реакция (0 баллов); минимальные проявления гиперемии и язвенных дефектов сохранялись (по 1 баллу).

На 28-й день (через 2 недели после завершения курса терапии) сохранялась клиническая ремиссия: язвенные дефекты не выявлены, десна умеренно розовая, без кровоточивости, признаки халитоза отсутствовали. Владельцем не отмечены эпизоды отказа от корма или болевого поведения.

**Рисунок 1.** Динамика суммарного балла клинических признаков.

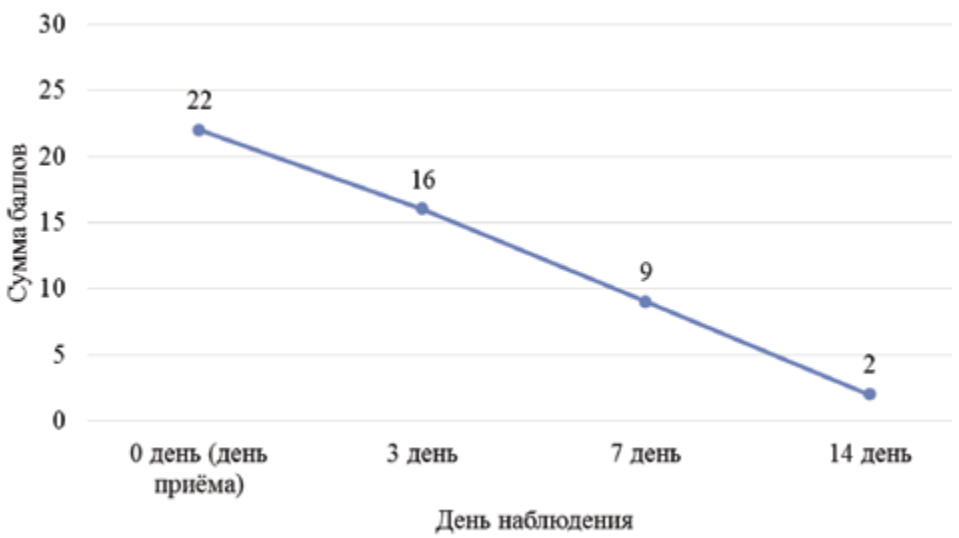

*Таблица 4.* **Оценка безопасности и переносимости**

| № | Показатель | 0 день | 3 день | 7 день | 14 день |
|---|---|---|---|---|---|
| 1 | Местная реакция на нанесение геля (через 5–10 мин) | 0 | 0 | 0 | 0 |
| 2 | Отек мягких тканей в месте нанесения | 0 | 0 | 0 | 0 |
| 3 | Системные побочные явления (по данным осмотра и опроса владельца) | 0 | 0 | 0 | 0 |
| 4 | Нарастание подчелюстной лимфаденопатии после начала применения геля | 0 | 0 | 0 | 0 |
| | **Суммарный балл** | **0** | **0** | **0** | **0** |

При первичном осмотре подчелюстные лимфоузлы были слегка увеличены, что расценивалось как проявление основного воспалительного процесса. В ходе применения геля нарастания лимфаденопатии или болезненности лимфоузлов не отмечено. Местная реакция на нанесение геля оценивалась в 0 баллов во все дни наблюдения: через 5–10 минут после аппликации не отмечено усиления гиперемии, увеличения отека, беспокойства или признаков жжения. Системных побочных явлений не зарегистрировано.

**Обсуждение**

Применение зоогигиенического геля «Виромдент» началось после профессиональной санации полости рта, включавшей удаление зубного камня и зубов с выраженной подвижностью и тяжелой степенью пародонтита. Гель наносили на язвенные дефекты и зоны гиперемии слизистой щек и десневого края 2 раза в сутки в течение 14 дней. На протяжении всего курса лечения системная антибиотикотерапия не проводилась.

Включение геля «Виромдент» в комплексную схему лечения сопровождалось достижением клинической ремиссии к 14-му дню. Отмечали практически полное заживление язв, отсутствие отёка и кровоточивости, купирование болевого синдрома и возвращение к приёму сухого корма. При этом результат не может быть интерпретирован как эффект исключительно фагового геля, поскольку пациент одновременно получил профессиональную санацию полости рта, местную антисептическую обработку и краткий курс противовоспалительной терапии.

Данное наблюдение показывает, что у пациента без признаков системной инфекции положительная клиническая динамика была достигнута без назначения системных антибиотиков. При этом дизайн клинического случая не позволяет рассматривать гель как замену антибиотикотерапии; его потенциальная роль требует дальнейшей оценки в серии наблюдений и контролируемых исследованиях.

Гель «Виромдент» может рассматриваться как перспективный дополнительный компонент комплексной терапии хронического гингивостоматита у собак, прежде всего в случаях, когда системная антибиотикотерапия не является обязательной по клиническим показаниям. Практически значимыми характеристиками в данном наблюдении были удобство локального нанесения, отсутствие раздражающей реакции на слизистой, хорошая переносимость геля животным, а также положительная оценка владельцем удобства применения.

**Ограничения исследования**

Ограничением настоящей работы является формат единичного клинического наблюдения, отсутствие контрольного сравнения, применение геля в составе комплексной терапии, а также отсутствие повторного микробиологического исследования и оценки чувствительности выделенных микроорганизмов к бактериофагам. В связи с этим полученные данные не позволяют изолированно оценить вклад геля «Виромдент» в достигнутую ремиссию, однако демонстрируют его хорошую переносимость и возможность применения в составе комплексной схемы в данном клиническом случае.

**Заключение**

1. У собаки с гингивостоматитом, бактериальной обсемененностью ротовой полости и выраженным пародонтитом включение зоогигиенического геля «Виромдент» в состав комплексной терапии сопровождалось регрессом клинических симптомов: уменьшением гиперемии и отёка, сокращением площади язвенных дефектов, исчезновением болевого синдрома и халитоза к 14-му дню наблюдения.

2. В период наблюдений применение геля «Виромдент» не вызвало локальных раздражающих реакций и системных побочных эффектов, что в данном клиническом наблюдении указывает на хорошую местную и системную переносимость геля.

3. Представленное наблюдение позволяет рассматривать гель «Виромдент» как потенциальный компонент комплексной терапии хронических воспалительных заболеваний ротовой полости у собак, требующий дальнейшего клинического изучения.

4. Для выработки стандартизированных рекомендаций по применению зоогигиенического геля на основе бактериофагов «Виромдент» при гингивостоматите и CCUS необходимо продолжить сбор клинических наблюдений с использованием современных методов диагностики, повторного микробиологического контроля и оценки чувствительности выделенных микроорганизмов к бактериофагам.

*В.С. Киселев[1], И.М. Михайлов[2, 3], Е.А. Глазунов[2], М.А. Дорошенко[2], Ф.М. Зурабов[2]*
*[1] Сеть ветеринарных клиник Zoo Hospital, Москва*
*[2] ООО НПЦ «Микромир», Москва*
*[3] Московская государственная академия ветеринарной медицины и биотехнологии — МВА имени К.И. Скрябина, Москва*